Cirugía de la imperforación coanal

Técnicas endonasales en la cirugía de la imperforación coanal

T Van den Abbeele

Resumen. – Los desarrollos recientes de la cirugía endonasal bajo guía endoscópica han posibilitado el tratamiento de las atresias coanales por dicha vía, incluso en el recién nacido. La instrumentación debe ser adaptada naturalmente al tamaño del niño. La precisión de esta técnica y los cuidados postoperatorios meticulosos evitan el calibrado, a menudo mal tolerado pues es doloroso y provoca inflamación y sobreinfección.

© 2000, Editions Scientifiques et Médicales Elsevier SAS, París. Todos los derechos reservados.

Introducción

El desarrollo reciente de la cirugía endoscópica de los senos y de la videocirugía ha permitido el desarrollo de nuevas vías de acceso endonasales en la cirugía de la imperforación coanal. Los resultados obtenidos son muy esperanzadores y esta vía probablemente reemplazará la clásica vía transpalatina. En este artículo se expondrán los aportes de las técnicas endoscópicas.

Material

Las técnicas endoscópicas requieren el mismo material que el empleado para la cirugía endoscópica de los senos y un mínimo de instrumentos adaptados al tamaño del niño. Las ópticas principales son:

— una panorámica 30° de 2,8 y 4 mm;

— una óptica 0° de 2,8 y 4 mm.

Las ópticas 70° no suelen ser necesarias, en cambio las ópticas cortas 0° de otoscopia de 4 y 2,5 mm pueden ser útiles. Los instrumentos utilizados principalmente son un periostótomo romo, las pinzas cureta de formato pediátrico 0° y 30°, una pinza retrógrada de tipo Oström-Terrier de formato pediátrico y adulta de tamaño medio, un aspirador con punta protegida, acodado y maleable, una pinza bipolar endoscópica recubierta. El autor emplea el microrresector en forma sistemática. La videocirugía constituye un complemento indispensable ya que permite un agrandamiento considerable de la imagen.

Thierry Van den Abbeele : *Professeur hospitalier universitaire, service d'oto-rhinolaryngologie, hôpital Robert-Debré, 48, boulevard Sérurier, 75935 Paris cedex 19, France.*

Preparación

La operación se realiza bajo anestesia general, cualquiera sea la edad del niño. Es necesaria una preparación local minuciosa por medio de tampones de algodón impregnados de suero con adrenalina (10 ml de suero fisiológico con dos ampollas de 1 mg de adrenalina). Se informará al anestesiólogo acerca de la colocación de dichos tampones. No es útil colocar un packing faríngeo y menos aún a la altura del cavum, ya que puede perturbar considerablemente el acto endoscópico por desplazamiento del velo del paladar hacia arriba o por la acumulación de secreciones en el cavum. Según la experiencia del autor, la preparación de las fosas nasales asegura una hemorragia mínima incluso en el recién nacido.

Los estudios de diagnóstico por imagenes son colocados sistemáticamente a la vista. Es necesario poseer una tomografía computadorizada (TC) de calidad en cortes axiales y coronales (reconstrucciones en el recién nacido o el lactante) en ventanas óseas y del parenquima. Las reconstrucciones sagitales son interesantes para determinar el grosor y la altura de la placa atrésica.

Después de la colocación de los campos, la instalación de los diferentes elementos y personas es metódica. El cirujano (si es diestro) se sienta a la derecha del paciente, el ayudante se coloca a la izquierda junto a la mesa del instrumental. La pantalla de vídeo y la fuente de luz se colocan a la cabecera de la mesa de operaciones. En caso de utilización del microrresector (sistemático para el autor), se dispondrá de dos fuentes de aspiración mural separadas, una conectada al microrresector y otra al aspirador protegido.

Operación

EXPLORACIÓN DE LAS DOS FOSAS NASALES

Después de retirar el taponamiento hemostático, se controlan las dos fosas nasales *(fig. 1)* para identificar la existencia de la placa atrésica de ambos lados, las raíces posteriores de inserción de los cornetes inferiores y medianos y el engrosamiento lateral del vómer *(fig. 1).* Existe a menudo una desviación septal del lado sano en caso de atresia unilateral. Ese examen se efectúa con la óptica 0° para explorar el suelo de la coana, donde debe comenzar la abertura de la placa atrésica.

ABERTURA INICIAL DE LA PLACA ATRÉSICA

Algunos autores describen la realización previa de colgajos de mucosa coanal que a continuación serán aplicados sobre los nuevos bordes óseos [4]. En la experiencia del autor, esto es relativamente difícil y las resecciones óseas grandes, habitualmente necesarias, obligan a sacrificar estos colgajos. La abertura se practica *(fig. 2)* utilizando la óptica 30° situada entre el cornete medio y el tabique y girada hacia el piso de la fosa nasal, lo que facilita el paso de la instrumentación sobre el piso de la fosa nasal. El riesgo teórico de falsa vía basicraneal es así totalmente eliminado. El autor utiliza el microrresector con una hoja cortante aspirante dentada de 2 mm de diámetro para efectuar un primer orificio del mismo calibre, que será ampliado progresivamente *(fig. 2),* y luego con la hoja homóloga de 4 mm de diámetro. La utilización del microrresector puede ser reemplazada por la de una micropinza que erosiona en forma progresiva el grosor óseo. Debe preferirse a un trocar, cuyo extremo sería potencialmente traumático para el techo del cavum. En caso de atresia bilateral, el mismo método se efectúa alternativamente de ambos lados. En un recién nacido suele ser posible pasar una óptica de 4 mm de diámetro y una hoja de 2 mm en una fosa nasal. En caso contrario, el obstáculo puede estar relacionado con una hipertrofia del cornete inferior que será resecado o con una estenosis de los orificios piriformes asociada, pero que debe ser diagnosticada por la TC preoperatoria y ser objeto de un ensanchamiento previo por vía sublabial.

RESECCIÓN PARCIAL DEL VÓMER

El examen tomográfico manifiesta de forma constante una hipertrofia del borde libre posterior del vómer que es nece-

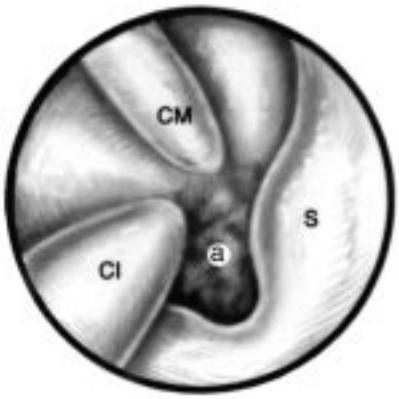

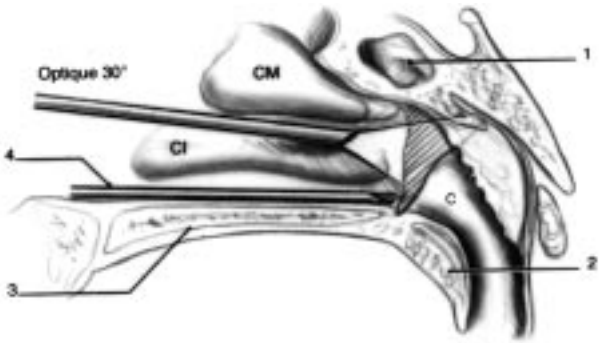

1 *Exploración de la fosa nasal. 1 Óptica*
a. *Placa atrésica; c. cavum; CI. cornete inferior; CM. cornete medio; S. septum; 1. esfenoides; 2. velo; 3. paladar óseo; 4. microrresector.*

2 *Abertura de la placa atrésica.*

3 *Resección posterior del vómer.*

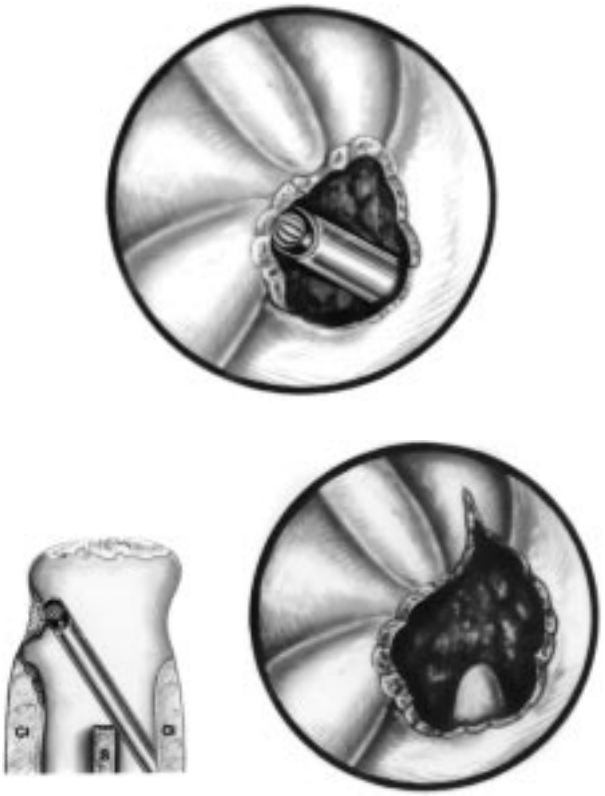

4 *Ensanchamiento del marco coanal.*

sario resecar *(fig. 3)* de modo a menudo importante, pero adaptada al tamaño del niño y sin lesionar el cartílago septal. Esto permite por un lado ensanchar en forma considerable la coana y, por otra parte, separar en la dirección anteroposterior los bordes de la coana y evitar así la constitución de sinequias entre la pared lateral y el borde libre del vómer. Las pinzas retrógradas de tipo Oström-Terrier son muy útiles para la realización de esta maniobra. El ensanchamiento del vómer y su desdoblamiento en varias láminas óseas requieren un método de resección bilateral incluso cuando la atresia coanal es unilateral. Suele ser útil emplear la pinza en una fosa nasal y controlar su buena posición por medio de la óptica pasada en la otra fosa. La resección del vómer será realizada alternativamente de abajo hacia arriba y de una fosa nasal a la otra hasta alcanzar la cima del cavum. La utilización del microrresector aún es interesante a este nivel, para regularizar los bordes mucosos sin desgarrar la mucosa. En algunos casos, existe una hipertrofia de la inserción superior del vómer, que puede ser reducida fresando con el microrresector.

ENSANCHAMIENTO DEL CALIBRE DE LA NEOCOANA

La utilización del microrresector provisto de una fresa protegida aspirante es un progreso cierto pues permite asociar un instrumento y una aspiración y, además, proteger al máximo la mucosa de las fosas nasales evitando las sinequias y las granulaciones postoperatorias. Los límites del ensanchamiento de la coana son precisados según los datos de la TC pero de una forma general, hay que fresar la placa atrésica hacia arriba hasta la inserción de la cola del cornete medio y liberar el futuro receso esfenoetmoidal donde se junta el orificio de drenaje del futuro seno esfenoidal *(fig. 4).* A menudo es necesario «morder» sobre esta inserción con el microrresector. Los límites laterales son más difíciles de determinar. El microrresector provisto de una hoja cortante suele ser utilizado sobre la cola del cornete inferior y la lámina vertical del hueso palatino, a menudo hipertrófica, se fresa con cuidado lateralmente evitando ascender demasiado para preservar la arteria esfenopalatina. En caso de hemorragia, el uso de una micropinza bipolar pasada por la otra fosa nasal permite el control de la hemostasia a través de la incisión realizada en el vómer. Finalmente, el ensanchamiento coanal parece satisfactorio cuando dos sondas de intubación nasotraqueal adaptadas a la edad del niño pueden ser introducidas simultáneamente y sin roce de los dos lados.

CALIBRADO POSTOPERATORIO

Actualmente, casi todos los autores destacan la necesidad de un calibrado postoperatorio, a menudo durante varias semanas. Por su parte, el autor considera que se trata de un factor potencialmente desencadenante de inflamación y de infección, y que una atención postoperatoria cuidadosa evitará recurrir a este procedimiento si el calibre de la coana es suficiente al final de la operación y si los cuidados postoperatorios son apropiados (cf infra). Se puede recomendar en los recién nacidos y los pequeños lactantes con dificultades en la respiración bucal la colocación de un calibrado mediante sondas de intubación fijadas con un esparadrapo sobre la pirámide nasal durante 48 horas como máximo, para evitar la constitución de trombos y de costras en las coanas. En cambio, a los niños más grandes se les puede efectuar un taponamiento simple hemostático, retirado también luego de 48 horas.

Complicaciones

Un buen conocimiento de la anatomía local, la realización de una TC preoperatoria de buena calidad y una técnica rigurosa reducirán al mínimo los riesgos de complicaciones. Las hemorragias son raras y deben ser prevenidas por una hemostasia quirúrgica cuidadosa y un taponamiento postoperatorio, especialmente en caso de turbinectomía inferior asociada. Las clásicas falsas vías basicraneales son debidas a maniobras «ciegas», que se han vuelto imposibles por una técnica bajo control visual con marcas tomográficas preoperatorias.

Cuidados postoperatorios

Como en cualquier cirugía endonasal, los cuidados postoperatorios son esenciales. En ausencia de calibrado, hay que practicar instilaciones regulares y en cantidad satisfactoria de ambas fosas nasales por medio de suero fisiológico y eventualmente de suero con adrenalina. Los aspirados deben ser limitados a fin de no provocar lesiones traumáticas. El lavado de las fosas nasales se efectúa en decúbito con la cabeza hacia abajo y girada hacia un lado, se instila 10 a 20 cm^3 de suero salino en la fosa nasal superior. Esto permite la evacuación de las secreciones y costras por la fosa nasal opuesta. Una fibroscopia bajo anestesia local, eventualmente completada por una endoscopia bajo anestesia general, se efectúa al término de la primera semana y permite la exéresis de costras o de falsas membranas. En caso de inflamación importante, de granulaciones o de reflujo gastroesofágico, se prescribe un tratamiento antirreflujo y antisecretor durante aproximadamente 2 meses.

Indicaciones y resultados

Los estudios recientes [3, 4, 5] y la experiencia del autor con más de 30 niños operados por vía endonasal presentan resultados muy satisfactorios en el 80 al 90 % de los casos, los cuales compiten en eficacia con los obtenidos por vía transpalatina clásica con calibrado. Las indicaciones quirúrgicas no son modificadas por la instauración de esta técnica y es totalmente justificado esperar hasta la edad de 18 meses a 2 años, incluso más en caso de atresia coanal unilateral perfectamente tolerada. Si se indica una intervención quirúrgica, la elección de la vía endonasal está justificada cualquiera que sea el tipo de atresia, unilateral o bilateral, ósea o membranosa y a cualquier edad. Los fracasos de la vía transpalatina o transnasal son también una excelente indicación de la vía endoscópica y los fracasos de una vía endoscópica pueden ser reintervenidos por esta misma vía. Gracias a esta técnica y a los cuidados postoperatorios apropiados, la indicación del calibrado prolongado puede ser discutida.

Cualquier referencia a este artículo debe incluir la mención del artículo original: Van den Abbeele T. Techniques endonsales dans la chirurgie de l'imperforation choanale. Encycl Méd Chir (Editions Scientifiques et Médicales Elsevier SAS, Paris, tous droits réservés), Techniques chirurgicales - Tête et cou, f. a. 46-230, 1999, 4 p.

Bibliografía

[1] Andrieu-Guitrancourt J, Stipon JM. Chirurgie de l'imperforation choanale. *Encycl Méd Chir* (Elsevier, Paris), Techniques chirurgicales - Tête et cou, 46-230, 1994 : 1-10

[2] Brown OE, Pownell P, Manning SC. Choanal atresia: a new anatomic classification and clinical management applications. *Laryngoscope* 1996 ; 106 : 97-101

[3] Josephson GD, Vickery CL, Giles WC, Gross CW. Transnasal endoscopic repair of congenital choanal atresia. *Arch Otolaryngol* 1998 ; 124 : 537-540

[4] Kamel R. Transnasal endoscopic approach in congenital choanal atresia. *Laryngoscope* 1994 ; 104 : 642-646

[5] Lazar RH, Younis R. Transnasal repair of choanal atresia using telescopes. *Arch Otolaryngol* 1995 ; 121 : 517-520